

Kereskedelmi forgalomba nem hozható!

INGYENES MAGAZIN

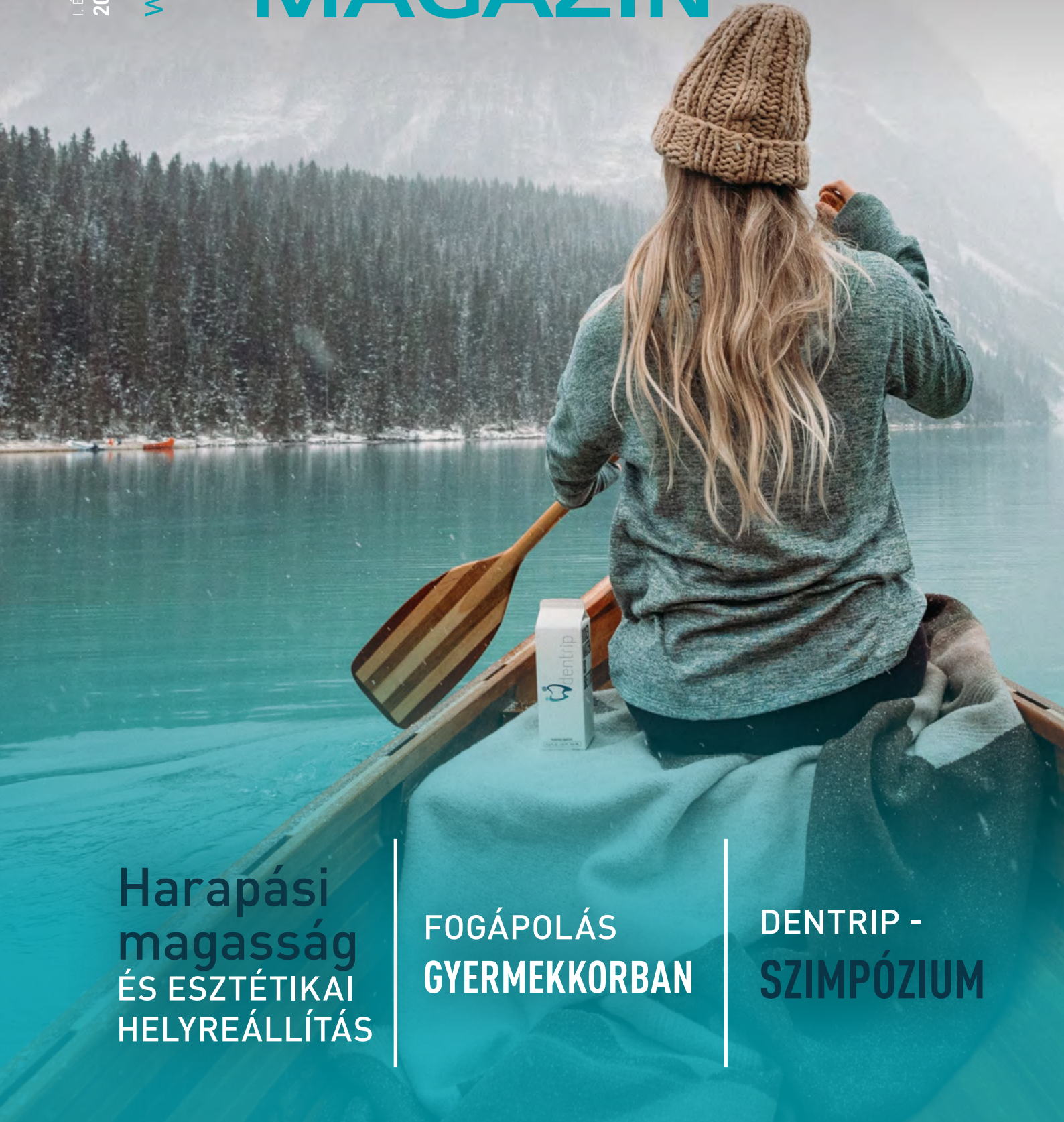I. ÉVFOLYAM, 2. SZÁM
2022. Tél

www.dentrip.hu



2022/02 TÉL

dentrip MAGAZIN



Harapási
magasság
ÉS ESZTÉTIKAI
HELYREÁLLÍTÁS

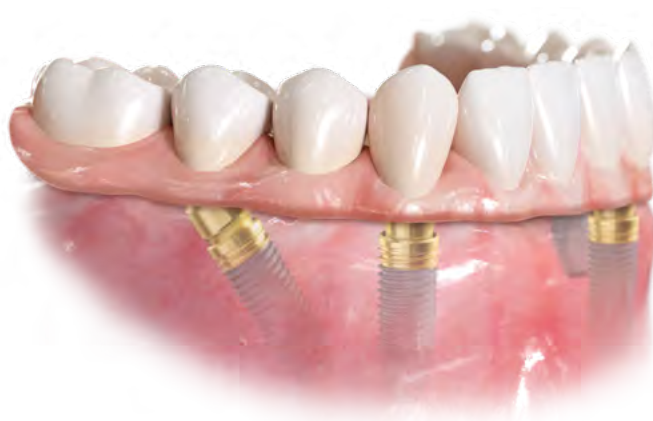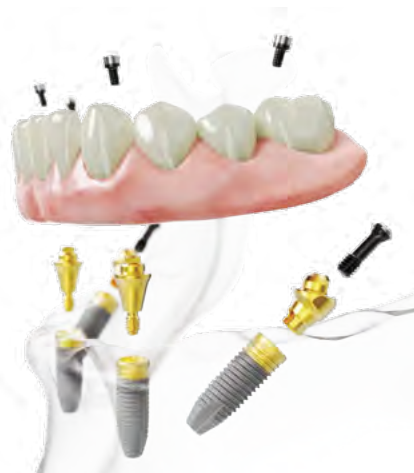FOGÁPOLÁS
GYERMEKKORBAN

DENTRIP -
SZIMPÓZIUM

ALL-ON-4™ KONCEPCIÓ



MEGOLDÁS TELJES FOGPÓTLÁSRA



KIVEHETŐ FOGSOR HELYETT RÖGZÍTETT FOGPÓTLÁS

Akár **néhány nap alatt**

Korlátozott csontállomány esetén is végezhető beavatkozás

Az implantátumok azonnal terhelhetők

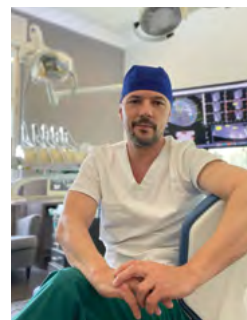Eredeti Nobel Biocare implantátumrendszerekkel és cad-cam technológiás fogpótlással készül.



Kérdés esetén kollégáink szívesen állnak rendelkezésére!

www.dentrip.hu | + 36 34 381 256 | + 36 30 226 8546

KÖSZÖNTŐ



KEDVES PÁCIENSÜNK!

Örülünk, hogy ismét olvasóink között üdvözölhetjük! Az első lapszám sikere nem tette kérdésessé a folytatást, így újabb tartalmakat gyűjtöttünk össze, hogy a várakozás idejére egy kis kitekintést tudjunk nyújtani Önnek.

Hány éves korban kezdődik a fogápolás? Lehet várandóság alatt fogászati kezelésre jelentkezni? Hogyan kell ápolni a fogpótlásokat, implantátumokat? Ezek a kérdések nagyon gyakran elhangzanak a rendelőben, dentálhigiénikusaink pedig szakszerű segítséget tudnak nyújtani az érdeklődőknek. Az ő tapasztalataik alapján állítottunk össze több cikket, amelyek a fenti kérdésekre adnak választ.

Esettanulmány rovatunk sem maradhat el, ezúttal a harapásemelés került fókuszba. A nem megfelelő harapási magasság nagyon komoly problémákat okozhat, azonban van rá kezelés, ezt mutatjuk be.


És ahogy ezt már korábban is kiemeltük, a magazin arra is lehetőséget ad, hogy munkánkon kívül kicsit magunkról is beszéljünk. Kik vagyunk? Hogyan kerültünk a pályára? Mi motivál bennünket? Most dr. Osztrogonác Péterről tudhat meg többet olvasóink. Az ő szavaival élve akkor jó egy fogászati kezelés, ha a páciens eseménytelennek vagy éppen unalmasnak éli meg, mert akkor biztosan nem a fájdalom dominál. Reméljük, hogy a magazin olvasása még nem a kezelés hangulatát idézi. Tartson velünk!

Üdvözlettel a Dentrip Csapata nevében

dr. Boros József,

a Dentrip Fogászati Központ vezetője,

dentoalveolaris sebész

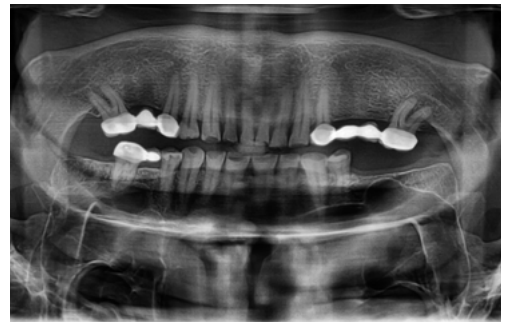

2022/02



10. OLDAL
FOGÁSZAT ÉS
VÁRANDÓSSÁG

12. OLDAL
HARAPÁSI MAGASSÁG
ÉS ESZTÉTIKAI HELYREÁLLÍTÁS



24. OLDAL
AZ IMPLANTÁTUMOK
KARBANTARTÁSA

TOVÁBBI CIKKEK

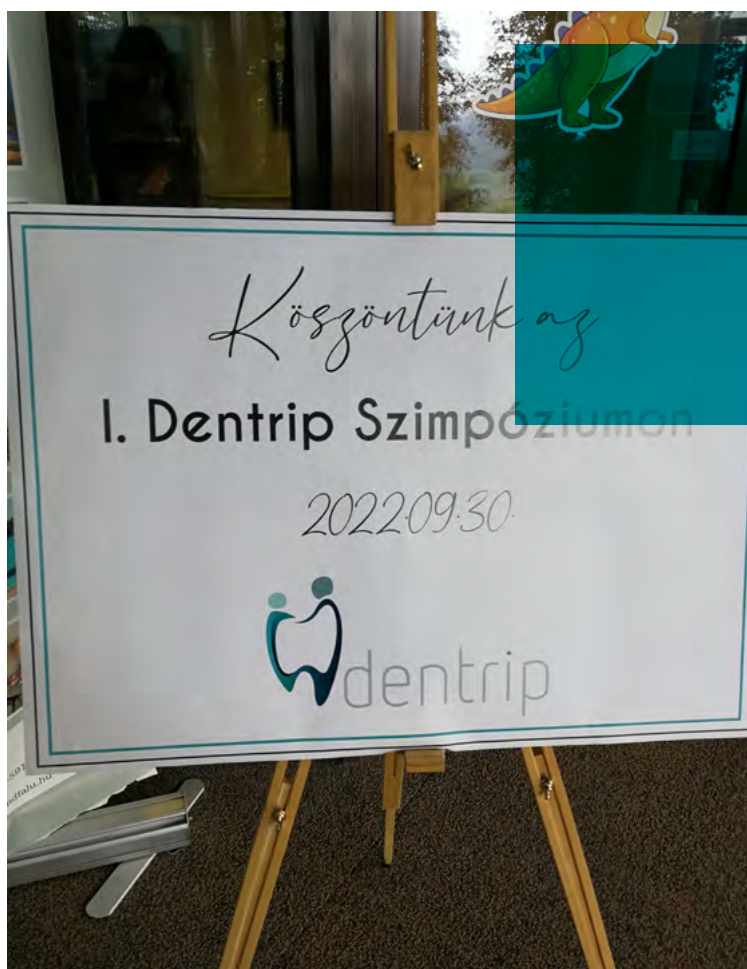- 5. oldal | Dentrip szimpózium a szakmának
- 8. oldal | Állkapocszületi diszfunkció
- 9. oldal | Távfogászat Indonéziában
- 10. oldal | Fogászat és várandósság
- 12. oldal | Fogápolás gyermekkorban
- 14. oldal | Harapási magasság és esztétikai helyreállítás
- 18. oldal | Csapatunkról
- 20. oldal | Kávészünet – Ezek vagyunk mi...
- 22. oldal | Az implantátumoktól a fogpótlásig
- 24. oldal | Implantátumok tisztántartása
- 26. oldal | Fogtudomány az ókori görögöknél

DENTRIP SZIMPÓZIUM

A SZAKMÁNAK

Szeptember 30-án szerveztük meg az 1. Dentrip Szimpóziумot, amely az éves csapatépítő programunkat egy új szintre emelte. A csapatépítő tréning helyett a teljes napot szakmai kérdések megvitatásának szenteltük. Sokat írtunk már arról, hogy számunkra fontos a csapatban való gondolkodás, a komplexitásra való törekvés, ezért hetente rendszeresen tartunk esetmegbeszélést. Azonban a heti megbeszélések időkerete olykor szűknek bizonyul ahhoz, hogy a napi eseteken túl megosszuk egymással újonnan szerzett szakmai tudásunkat.

Kollégáink rendszeresen járnak továbbképzésekre, elsősorban saját szakterületüket érintő témakörökben. Az ott hallottak a teljes csapatot építik, plusz információhoz juttatják. Szimpóziумunk fő célja az volt, hogy az elmúlt időszakban gyűjtött friss szakmai tudásokat rövid előadások keretein belül ismertessük egymással.



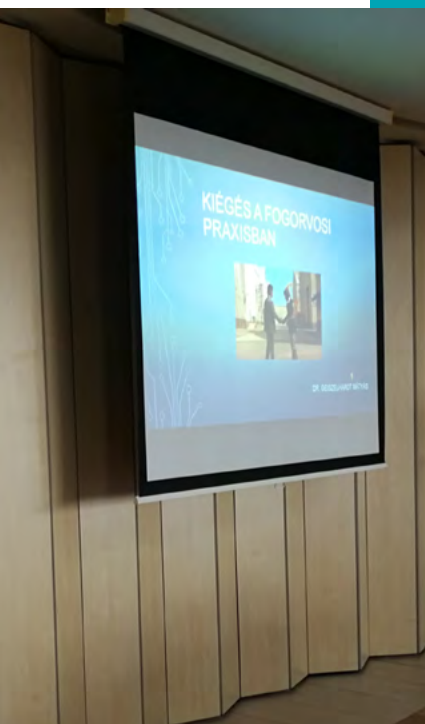A Dentrip rendelőről - DENTRIP SZIMPÓZIUM

AZ 1. DENTRIP SZIMPÓZIUM PROGRAMJÁRÓL

A délelőtti szekció középpontjában a beteg állt, az előadások esettanulmányok és új eljárások bemutatásai köré csoportosultak. A napot tehát professzionális szakmai kérdések bevezetésével kezdtük, ami jó alapot adott a szakmai gondolkodás elindításához. A kora délutáni szekcióban már a praxis és az orvos került előtérbe, a kezelési folyamatok lehetséges menete mellett a kiegészítés, annak megelőzése és ehhez kapcsolódóan a rekreáció is a témák között szerepeltek.

A délutáni kávészünetet követően bizonyos szempontból könnyebb témák következtek, a szakmától elrugaszkodva, azonban az operatív működéssel összhangban a fogászati központtal kapcsolatos újdonságokról, lehetőségekről és stratégiai kérdésekről is beszélgettünk. A folyamatosan változó gazdasági környezet bennünket is állandó újratervezésre sarkall, a közös álláspont és irányvonal kijelölése a csapat működése szempontjából pedig kritikus jelentőséggel bír. A szimpózium arra is lehetőséget adott, hogy ezeket a sarokpontokat is megvitassuk, és közös álláspontra jussunk.

Természetesen a „szakmázáson” és stratégiaalkotáson túl jutott idő kikapcsolódásra is, így a közös ebéd és vacsora ideje alatt elsősorban a kötetlen beszélgetésé volt a főszerep.



A Dentrip rendelőről - DENTRIP SZIMPÓZIUM



FOLYTATÁSA KÖVETKEZIK...

Ezek az események azért fontosak az életünkben, mert a napi munkán túl kicsit jobban megismerhetjük egymást. Különböző időpontokban rendelünk, különböző időpontokban tartózkodunk bent az épületben, így sokszor nincs idő az informális beszélgetésre. Pedig a feltöltődéshez az is hozzájárul, hogy meséljünk egymásnak arról, hogy hogyan telt a hétvégénk, mit csináltunk a szabadság alatt. Csatunk az elmúlt időszakban több alkalommal is bővült, így arra is volt lehetőség, hogy egy kicsit jobban megismerjük az új kollégákat.

Az 1. Dentrip Szimpózium tehát nagyon tartalmasan telt, számos témát több nézőpontból is megvitattunk, a nap végén már arra is született javaslat, hogy a második szimpózium alkalmával milyen lehetséges témák kerülhetnek terítékre.



Kép forrása: www.unsplash.com

ÁLLKAPOCSÍZÜLETI DISZFUNKCIÓ

Nem is gondolnánk, de ha állkapcsunk mozgatása során kattogást érzékelünk, az bizony akár az állkapocsízületi diszfunkció első jele is lehet, ezért mindenképpen érdemes komolyan venni. A kattogásnak ugyanaz az oka, mint amikor az ujjainkat ropogtatjuk, széthúzzuk: vákuum képződik, aminek a hangjelenség köszönhető.

Először csak azt figyelhetjük meg, hogy a legkisebb szájnýtásnál kattog az ízület, hiszen ha a nyomás megszűnik, az állkapocs állapota visszaáll eredeti helyzetébe. Később azonban már csak akkor tud visszarendeződni, ha közepesen, illetve maximálisan nyújtjuk meg az állkapcsunkat. Az elváltozás miatt a porckorong folyamatosan kopik, végül pedig maradandó károsodáshoz vezet. Az ízület diszfunkciójának lehet az oka hibásan legyártott fogpótlás, hibás fogszabályozás vagy éppen zavaró bölcsességfog. A panasz kezelhető, azonban ahogy általában javasolni szoktuk, érdemes mielőbb szakemberhez fordulni.

Forrás: Dental Tribune

KRIPTOVALUTÁVAL A FOGÁSZATON

Hihetetlen, de egy manhattani fogászati klinikán a pácienseknek már arra is van lehetőségük, hogy Dogecoin, Bitcoin vagy Ethereum segítségével egyen-



Kép forrása: www.unsplash.com

lítsék ki a fogászati számlájukat. A fogászat tulajdonosa, dr. Sharde Harvey nagyon büszke arra, hogy elsők között vezette be Manhattanben ezt az újítást. A kriptovaluta ellenzői sokszor hivatkoznak a biztonságra, az árfolyam-ingadozásra és az inflációra, azonban dr. Harvey inkább a modern fizetőeszköz előnyeire koncentrált. Úgy látja, hogy a jövőt a kriptopénz jelenti, és megemlíti azt is, hogy évtizedekkel ezelőtt a hitelkártyával szemben is szkeptikusak voltunk, most pedig már az is az életünk részét képezi.

Ha pedig kriptopénz, akkor nem szabad elmenni amellett sem, hogy létezik egy olyan változat is, amelyet kizárólag a szájhygiéniai ellátásnak szenteltek. Meglepő módon a dentacoin nevet viseli. Ehhez kapcsolódóan 2017-ben Hollandiában létrehozták a Dentacoin Alapítványt, amelynek fő célja, hogy egy olyan valutát alkosson meg a globális fogászati ipar egésze számára, amely hozzájárul a fogászati ellátáshoz való hozzáférés növeléséhez.


Forrás: Dental Tribune

TÁVFOGÁSZAT **INDONÉZIÁBAN**

Az elmúlt két évben hazánkban is megnőtt a távdiagnózis szerepe. Míg nálunk inkább a negatív hatásokat tudjuk hangsúlyozni páciens oldalról, addig vannak országok – köztük Indonézia –, ahol a távgyógyászat előnyeit is ki tudják használni. Itt ugyanis a professzionális ellátáshoz való hozzáférés nehézségekkel küzd, azonban a telemedicina kulcsfontosságú lehetőséget teremt arra, hogy egészségügyi szolgáltatásokat juttassanak el fejletlenebb területekre, kiterjesztve ezzel a fogászati szolgáltatásokat.

Budi Gunadi Sadikin egészségügyi miniszter azt jelentette be, hogy a betegek számára ingyenes távgyógyászati konzultációt biztosítanak, amelytől azt várják, hogy fellendíti a szájüregi egészségügyi ellátást, amelyre égető szükség van a szigetországban. A technológia gyors fejlődésének köszönhetően tehát van, ahol a távgyógyászat lehetőség, nem pedig hátrány.

Forrás: Dental Tribune




dentrip
Dentrip Fogászati Központ

FOGÁSZAT és VÁRANDÓSSÁG

Szöveg: Szokolikné Sarus Ágnes dentálhigiénikus

MIÉRT FONTOS A FOGÁSZATI SZŰRŐVIZSGÁLAT? LEHET-E A VÁRANDÓSSÁG IDEJE ALATT FOGÁSZATI KEZELÉST VÉGEZNI? NEM ÁRTUNK VELE A BABÁNAK?

A várandós időszak minden nőnek kulcsfontosságú az életében. Ilyenkor minden kismama figyel az egészséges étkezésre és a megfelelő folyadékbevitelre, de fontos, hogy iktassuk be a rendszeres fogászati vizsgálatokat és a szükséges kezeléseket is.

MIÉRT FONTOS A FOGÁSZATI SZŰRŐVIZSGÁLAT?

A pocakos időszakban – a megváltozott hormonháztartás miatt – gyakori a fogíny vérzése, és nagyobb eséllyel alakul ki fogínygyulladás. Ezért fokozottan figyelni kell a megfelelő szájhigiénéjára, és ajánlott professzionális tisztításon is részt venni. Gyakran panaszkodnak a kismamák arra, hogy mióta áldott állapotban vannak, vérzik a fogínyük. Azonban ilyenkor sem szabad kímélni emiatt az ínyt. Ha a vérzés miatt „óvatosabban” mossuk a fogainkat, több lepedék rakódik le, amely fokozza a gyulladást, így egy végtelen körforgást hozunk létre. Továbbá azért is ajánlott részt venni egy fogászati szűrővizsgálaton, mert a kismama tájékozódhat a születendő gyermek fogzásáról és fogápolásáról is.



Kép forrása: www.unsplash.com

TIPPÜNK

LEHET A VÁRANDÓSSÁG IDEJE ALATT FOGÁSZATI KEZELÉST VÉGEZNI?

Igen! Minden esetben mérlegelni kell, hogy mennyire fontos a beavatkozás, milyen hatással lehet a kismamára a kezelés elvégzése, illetve elmaradása. A terhesség első trimeszterében célszerű kímélni a kismamát, mert ekkor a legérzékenyebb a magzat a külső behatásokra. Viszont a terhesség későbbi időszakában gond nélkül elvégezhető a szükséges kezelések. Sokszor aggodalmat okoz, hogy az érzéstelenítő injekció hatással lehet a babára. A fogászati beavatkozások során használt, úgynevezett helyi érzéstelenítők felszívódnak a közeli szövetekben, így a keringésbe csak nagyon csekély mennyi-

ségben jutnak el. A várandósság ideje alatt elvégezhető a fogkö-eltávolítás, tömések készítése, ideg eltávolítása a fogból (gyökérkezelés első lépése), szükség esetén szájsebészeti beavatkozások.

Viszont kifejezetten nem ajánlott röntgenfelvételt készíteni, illetve az implantátum-beültetést is ajánlott a baba megszületése utánra időzíteni.

Ne higgyen a tévhiteknek! Nem a várandósság, hanem a tévhitek ronthatják el a kismamák fogait a terhesség alatt.



FOGÁPOLÁS

GYERMEKKORBAN

Visszatérő és nagyon gyakori kérdés, hogy mikor célszerű elkezdni gyermekünk száj- és fogápolását, valamint, hogy mennyi idősen szükséges beiktatni a fogászati kontrollvizsgálatot? A következő cikkből válaszokat kaphat a gyermekek fogzásával és szájápolásával kapcsolatban.

Szöveg: Szokolikné Sarus Ágnes dentálhigiénikus

SZÁJÁPOLÁS A KEZDETEKTŐL

Gyermekünk fogait az első tejfog megjelenésétől fogva szükséges ápolnunk. Eleinte elég egy nedves gézlapot az ujjunkra tekerve átdörzsölni a tejfogakat és az ínyt is, de kapható többfajta, kifejezetten erre a célra alkalmas szájápoló eszköz is, mint például az újra húzható szilikon fogkefe vagy a fogtisztító kendő. 1-2 éves kor között vegyük meg a gyermeknek az első saját, korosztályának megfelelő fogkefét. Ezzel már ő is próbálkozhat, de természetesen ilyenkor még a szülőnek szükséges végeznie az alapos tisztítást.

Legyen a fogmosás a napindító és a napzáró közös szülő-gyermek játék!



TIPPÜNK

Ebben a korban még nem az a cél, hogy a gyermek önállóan alapos tisztítást végezzen, hanem az, hogy napi rutinjává váljon a fogmosás. 3-6 éves kor között a gyermek még szülői felügyelettel végezze a fogmosást, ajánlott, hogy miután a gyermek fogat mosott, a szülő is mossa meg a gyermek fogait. Fogkrém választásánál ügyeljünk arra, hogy a gyermek szeresse az ízét, és kifejezetten gyermekeknek valót válasszunk. 8 éves kor körül be lehet vezetni a fogköztisztító eszközöket is, majd 12 éves kor felett már felnőtteknek való fluoridos fogkrémet ajánlott használni. Törekedjünk rá, hogy a gyermek manuálisan alapos tisztítást tudjon végezni, viszont az elektromos fogkefe használata sem kizárt. A mai elektromos fogkefék többsége már Bluetooth-kapcsolattal ellátott, így gyermekünk rá tud csatlakozni okostelefonjára, és különböző fogmosási programokat letöltve izgalmasabbá teheti a fogmosást.

MIKOR VIGYÜK GYERMEKÜNKET FOGÁSZATRA?

A félévente aktuális fogászati kontrollra akár már 3 éves korú gyermekét is magával hozhatja. Ismerkedhet a környezettel, mintát láthat arra, hogy ez egy természetes dolog. Legkésőbb azonban 6 éves korban, az első maradó fogak előbújásakor mindenképpen ajánlott ellátogatni a fogorvoshoz, hisz ekkor preventív kezelésként végezhető a barázdázás, illetve időben felismerhetők a fogszabályozási eltérések is.

A helyes szájápolás nem velünk született képességünk, így segítsük gyermekünket, és adjunk hosszú életet a fogainak!



HARAPÁSI MAGASSÁG ÉS ESZTÉTIKAI HELYREÁLLÍTÁS

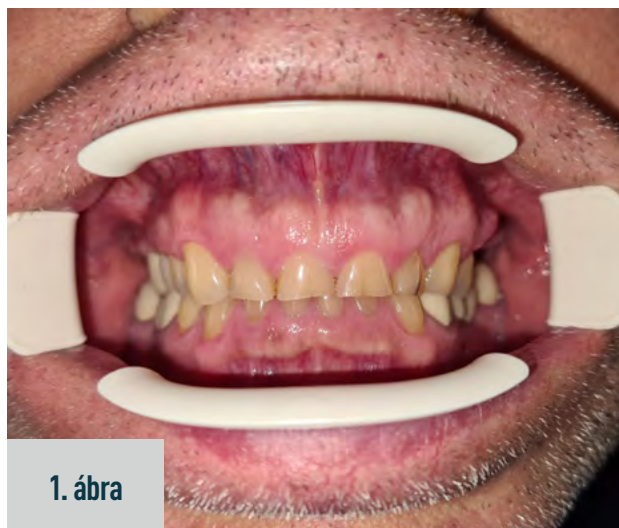Esettanulmány rovatunkban egy 61 éves férfi fogászati kezelését mutatjuk be. Páciensünk azért kereste fel rendelónket, mert az évek során a fogai láthatóan elkoptak, harapása mély lett, és ez esztétikai problémát okozott számára.

Az alábbiakban ezt foglalta össze dr. Osztrogonác Péter, fog- és szájbetegségek szakorvosa, a Dentrip Fogászati Központ munkatársa.

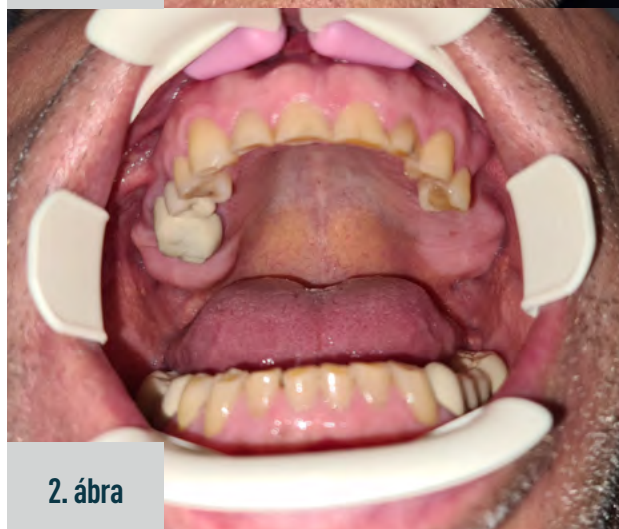Megsüllyedt harapással, kopott fogakkal egy fogorvos szinte minden nap találkozik. Ezek az elváltozások különböző mértékűek lehetnek, és számos kellemetlen tünetet okozhatnak az esztétikai problémától a fájdalomon keresztül a rágási nehézségig. De még az is előfordulhat, hogy a pótlásokon törések vagy repedések jelennek meg, ezeknek a hátterében is állhat rosszul beállított vagy kóros harapási magasság. Az elváltozás korrigálása komplex kezelést igényel, ami sok tervezéssel jár.

A kezelésünk egy teljes anamnéziszfélével kezdődött, ami kiterjedt a fogászati és általános állapotfelmérésre. Ebből kiderült, hogy a Páciens általános egészsége rendben van, csupán apnoés panaszokat, a horkolást említette problémaként.

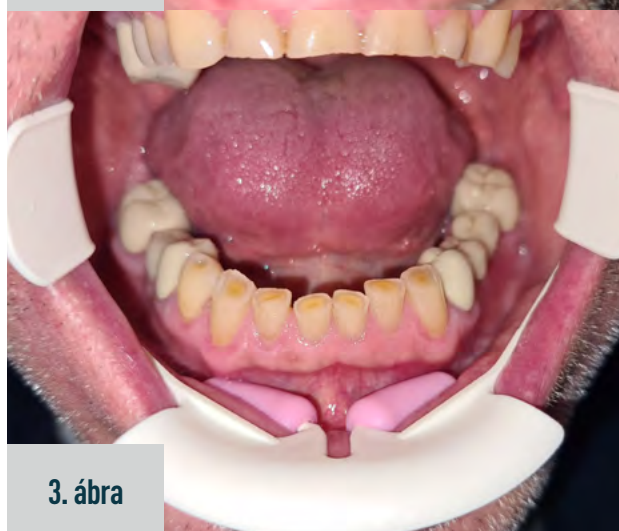Felső frontfogai nem látszanak mosolygáskor, fogak kopottak. (1. 2. és 3. ábra) Extraorális vizsgálatkor kiderült, hogy a Masseter izmok (állcsont zárásához használt izmok) túlfejlettek. Az intraorális vizsgálat során pedig a bal felső régióban foghiány, jobb/bal alsó, valamint jobb felső régióban régi hídpótlások találhatóak. A fogak ugyan kopottak voltak, de szuvaság nem volt látható rajtuk. A fogágyat megfelelő állapotban találtuk, csupán némi fogkő és enyhe ínygyulladás volt tapasztalható.



1. ábra



2. ábra



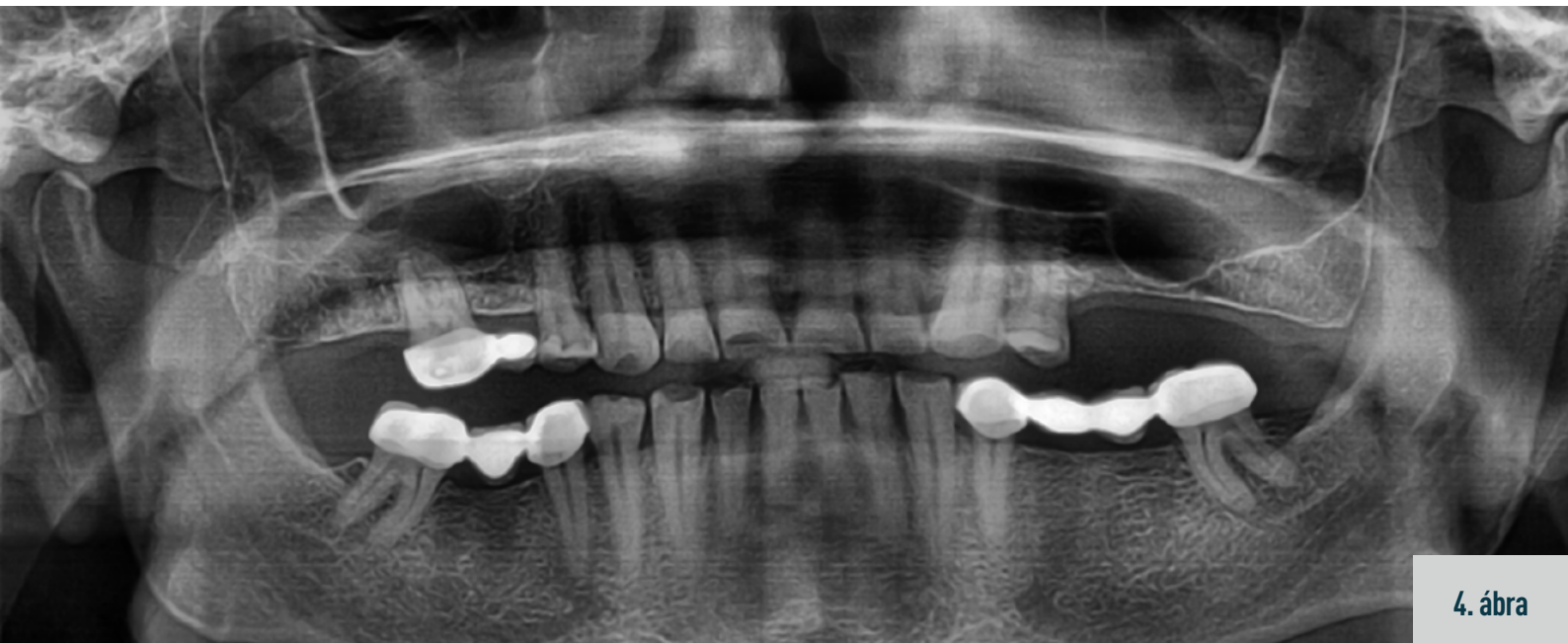3. ábra

AZ ELSŐ LÉPÉSEK

Kezelésünk megkezdése előtt fogkőszedéssel stabilizáltuk az ínyt, majd különböző diagnosztikai eszközöket használtunk, hogy a kezelési tervet el tudjuk készíteni. Kezelési tervet minden esetben készítünk, mert ez segít nekünk abban, hogy részletekbe menően ismertessük a folyamat teljes egészét a Pácienssel, akivel ilyenkor kérdéseit és aggályait is át tudjuk beszélni. Továbbá a kezelési terv a mi munkánkat is hatékonyabbá teszi, mert a teljes csapat átlátja a tervezett folyamatot.

A beavatkozás kezdete előtt fényképeket készítettünk az arcról, mosolyról és a fogakról. Az alsó és felső tanulmányi minta készítése azért fontos, mert így az eredeti állapot rögzítésre kerül, minden változást nyomon tudunk követni. A fotókat természetesen panoráma röntgenfelvételek is kiegészítik. (4. ábra) Ilyenkor jó diagnosztikai lehetőség a CBCTscan készítése és a fogak digitális scannelése is.

A fényképeken és a modellen egyaránt jól látható a kopás mértéke és a kialakult, nem ideális harapási síkok. A panorámaröntgenen semmilyen kóros elváltozás nem látható. A teljes állapotfelmérést követően alakult ki a végleges kezelés. Hidak cseréjére, harapás hidakkal történő megemelésére, koronák alkalmazására 2 implantátumra és egy új híd készítésére volt szükség.



4. ábra

A KEZELÉS KEZDETE


Első lépésben meghatároztuk az állkapocs ízületi fejecseinek kényelmes, nyugalmi pozícióját, valamint lecseréltük a régi hidakat ideiglenes hidakra, hogy a harapási magasságot meg tudjuk emelni. Ezt követően az első fogakat preparáció nélküli kompozitból felépítettük, csupán diagnosztikai céllal. Erre azért volt szükség, mert ebben a lépésben még vissza lehet térni az eredeti állapothoz, amennyiben a páciens úgy érzi, hogy a beállított ízületi pozíció kényelmetlen számára.

Olyan is előfordul, hogy a páciens nem rendelkezik régi hídpozással, amelyet a kezelés során ideiglenesre tudunk cserélni. Ebben az esetben egy kivehető, átlátszó, akril harapásemelővel történik a harapásemelés. Az ízületi fejecse és a felső állcsont pontos pozícióját arcívvel rögzítjük. (5. ábra, 6. ábra) Ez segítség a technikusnak az ízület és a harapási magasság pontos modellezéséhez, így a harapási magasságot, a rágósíkokat és a funkcionális mozgásokat könnyebben és pontosabban látja.

Az új pozícióba beállított harapási magasságot 6 hétig meghagytuk, folyamatosan figyeltük az ízület reakcióját. Amennyiben a páciens bármelyik pozícióban fájdalmat érez, vissza tudunk térni még mindig az eredeti állapothoz, hiszen ilyenkor még semmilyen új preparációra nem kerül sor. Szerencsére a hat hét során semmilyen probléma nem alakult ki, így a páciens beleegyezett a végleges terv kivitelezésébe. Eredetileg azt terveztük, hogy a frontfogakat kompozitból építjük fel, hogy minimalizáljuk a beavatkozást, de a páciens úgy döntött, hogy a fogakat koronákkal szeretné kezelteni a tökéletes esztétika és az egységes kinézet miatt.



6. ábra



5. ábra

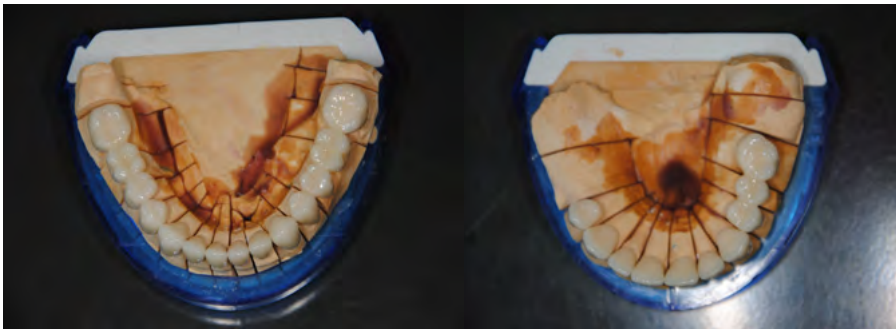ESETTANULMÁNY - HARAPÁSEMELÉS

A folytatásban a fogak végleges preparációjára, majd lenyomatvételre került sor helyi érzéstelenítésben. A már meghatározott harapási magasság szerint új modelleket kellett készíteni. A technikus a modelleket beszkenyelte, majd digitálisan elkészítette a kívánt koronákat, hidakat, amelyek fogászati CAD/CAM központban cirkóniumból készültek el. Mivel a cirkónium egy nagyon kemény anyag, nagymértékben ellenáll a kopásnak, a hátsó fogakat teljes mértékben ebből készítjük. A frontfogak azonban esztétikai okokból porcelánborítást is kaptak. (7. ábra, 8. ábra)

Amikor az elkészült hidakat és koronákat behelyezzük, még nem kerül sor a cementtel történő rögzítésre. A páciensnek lehetősége van kipróbálni, ellenőrizni, és esetleg kor-

rekciót, változtatást kérni. Ha kényelmes, esztétikailag is megfelelő, akkor kerül sor a végleges rögzítésre. (9. ábra, 10. ábra, 11. ábra) A képeken jól látható a megváltozott foghossz és a megemelt magasság.

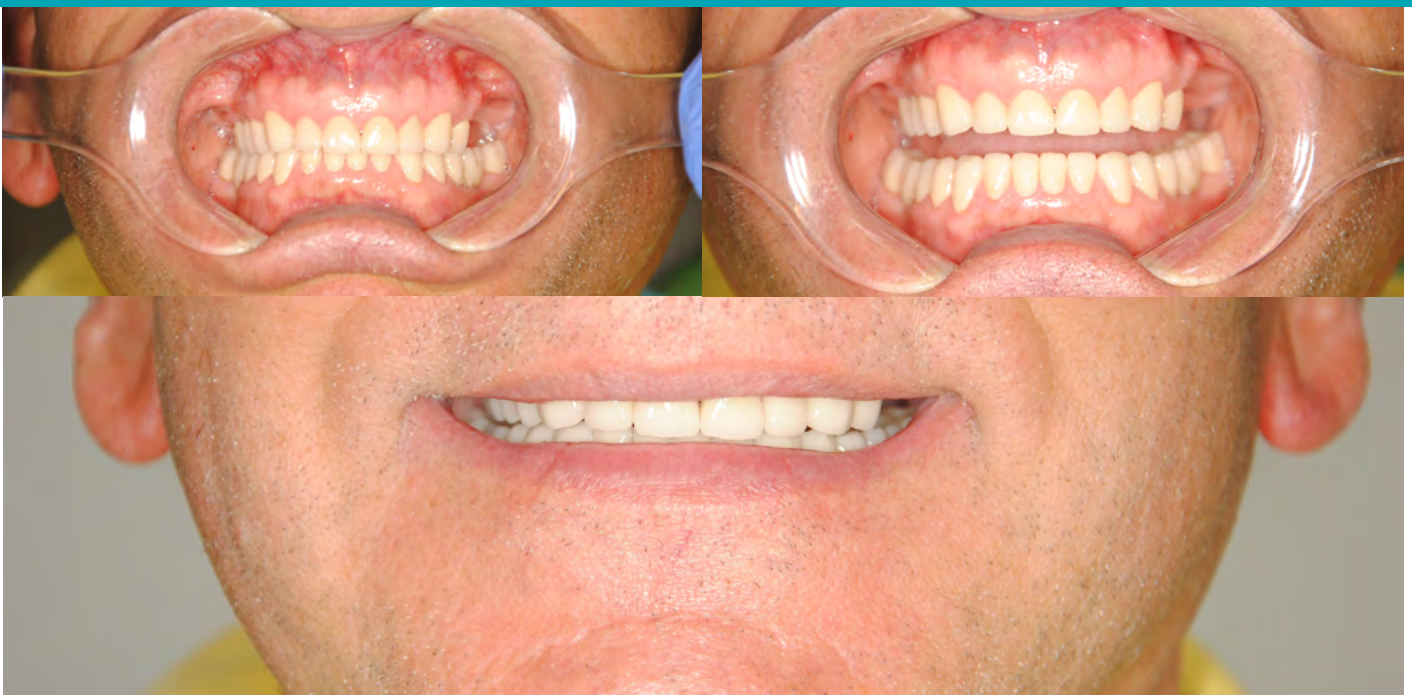Azért, hogy megvédjük az újonnan elkészült fogpótlást a kontrollálatlan szájomozgásból, éjszakai csikorgatásból származó sérülésektől, puha harapásemelő sánt is gyártottunk. Páciensünk kezelése nem zárult le teljesen, mert a jobb felső foghiány implantátumon rögzülő pótlása még folyamatban van, azonban azt már látjuk, hogy 6 hónap elteltével is kényelmesnek érzi az új ízületi pozíciót. Semmilyen problémát, fájdalmat nem tapasztal, és esztétikailag is elégedett a kezeléssel.



A KEZELÉSBEN RÉSZT VETTEK:

*dr. Osztrogonác Péter fogorvos,
Pálmai Gergő fogtechnikus.*

*A kezelés teljes folyamatában
közreműködtek továbbá a Dentrip
asszisztensei és pácienskoordiná-
torai.*



CSAPATBAN DOLGOZUNK!

A csapatmunka kiemelkedően fontos számunkra, éppen ezért a Dentrip Fogászati Központban nagy hangsúlyt fektetünk arra, hogy csapatban dolgozzunk. Ha már korábban is járt nálunk, biztosan tapasztalta, hogy az összetett fogászati kezeléseket sokszor nem egyetlen orvos viszi végig.

Szakorvosaink munkáját dentálhigiénikusaink és asszisztenseink teszik teljessé. A gyakori konzultációk a tudásmegosztásra is lehetőséget adnak, így az új ismeretek gyorsan a szakmai közösség rutinjává válnak, az eltérő érdeklődési körök révén pedig folyamatosan bővül a csapat kompetenciája.

HISZÜNK ABBAN, HOGY EGYÜTT VAGYUNK IGAZÁN HATÉKONYAK. ISMERJE MEG A DENTRIP FOGÁSZATI KÖZPONT CSAPATÁT!

FOGORVOSOK

SZAKMAI VEZETŐ



Dr. Boros József



Dr. Szűcs Ilona



Dr. Geiselhardt Mátyás



Dr. Osztrgonác Péter



Dr. Horváth Ágnes



Dr. Horváth Ferenc Soma



Dr. Mezei Zita



Dr. Visnyai Krisztina

ANESZTEZIOLÓGUSOK



Dr. Szláma Péter



Dr. Stánicz Gábor

ANESZTEZIOLÓGUS ASSZISZTENS



Baranyai Szilvia

VEZETŐ- ASSZISZTENS



Guttman **Adrienn**



Forisek **Andrea**



Bomba **Orsolya**



Szokolikné Sarus **Ágnes**

DENTÁLHIGIÉNİKUSOK

FOGÁSZATI ASSZISZTENSEK



Borsodi **Daniella**



Galamb **Zsuzsanna**



Szigetközi **Réka**



Nagy-Téglás **Beáta**



Besszer **Dominika**



GAZDASÁGI VEZETŐ



Polányi Ágnes **Viktória**

PÁCIENSKOORDINÁTOROK



Varga **Livia**



Kiss **Judit**

FOGTECHNIKUS



Pálmai **Gergő**

Dr. Osztrogonác Péter 2001-ben végzett a Szegedi Tudományegyetem Fogorvostudományi Karán. Bajai, pályafutását mégis egy budapesti magánrendelőben kezdte, majd Angliát megjárva került Tatára. Kezdetben komolyan sportolt, sőt még a film világa is vonzotta, mégis fogorvos lett. Erről mesélt, természetesen egy jó kávé kíséretében.



KÁVÉSZÜNET

EZEK VAGYUNK MI...

Kezdjük azzal, hogy hogyan is kerültél Tatára?

Két éve élek itt a családommal. Bajai születésű vagyok és sosem gondoltam, hogy egy Komárom-Esztergom megyei kisvárosban találok magamnak igazi szakmai lehetőséget. Amikor végeztem az egyetemen, már tudtam, hogy igazán azok a feladatok, kezelések érdekelnek, amelyeknél a tervezés pillanatától az utolsó beavatkozásig csapatban kell gondolkodni és dolgozni. Erre pedig egy „egyszékes” rendelőben nincs lehetőség, ezért egyértelmű volt számomra, hogy egy nagyobb fogászati központot szeretnék választani, így Budapestet céloztam meg. Hat évet dolgoztam egy budai magánrendelőben, ahol rögtön protetikával és implantológiával kezdtem el foglalkozni. Élveztem, de újabb kihívást kerestem magamnak: kitaláltam, hogy jó lenne külföldön is rutint szerezni. Angliát választottam, úgy vágtam neki az útnak, hogy soha előtte nem jártam ott. Az volt a tervem, hogy két évet töltök kint, és amellett, hogy megismerem egy új kultúrát, alaposan elsajátítom a nyelvet, komoly gyakorlatra tehetek szert. Elsősorban szakmai

céljaim voltak, amelyeket maximálisan el is értem, sőt! A két évből végül tizenöt év lett. Ott ismertem meg a feleségemet, aki szintén magyar, és még a gyerekek is ott születtek. Nagyon szerettünk ott élni, egy nyugalmas – Tatához egészen hasonló – kisvárosban, de valahogy mindig vágytunk haza. Amikor a járvány miatt egyre problémásabbak lettek az utazások, döntöttünk: Magyarországon folytatjuk.

Hogyan lett Tata a cél?

Józsit (Dr. Boros József, Dentrip Fogászati Központ vezetője, szerk.) az egyetemen ismertem meg, már a gólyatáborban nagyon jóban lettünk, ez a barátság pedig akkor is kitarott, amikor én külföldön voltam. Folyamatosan kapcsolatban voltunk, és amikor tudta, hogy tervezzük a hazaköltözést, rákérdezett, hogy mit szólnék Tatához. Neki kellett új kolléga, én pedig olyan munkát szerettem volna, ahol van lehetőségem használni a megszerzett szaktudást. Úgyhogy a munka hozott bennünket Tatára.

Mindig fogorvos szeretnél lenni?

Egészségügyi háttérrel rendelkező családban nőttem fel, emiatt sokszor voltam kórházban, láttam, hogy hogyan zajlik ott a munka. Egyszer nekem kellett elvinnem az öcsémet fogorvoshoz, fájt egy tejfoga, azt húzták ki. Én pedig az egészet végignéztem, és lenyűgözött, hogy abban a kicsi rendelőben minden úgy zajlik, mint a hatalmas kórházban. Minden megvan egy helyen, és néhány pillanat alatt lehet valakin segíteni. Ekkor gondoltam először arra, hogy szívesen lennék fogorvos. Később más pályák is vonzottak, komolyan sportoltam is, de amikor döntésre került a sor, maradt a fogászat.

Mit üzensz azoknak, akikben félelem van, vagy nehezen szánják rá magukat egy fogászati kezelésre?

Feladatomban vallom, hogy a kezelés során kényelmes, komfortos légkört teremtek, amelyben természetesen az asszisztens is közreműködik. Az a tapasztalatom, hogy aki átesett félresikerült kezelésen, vagy túl későn ment fogorvoshoz, az hangosabb, izgalmasabb történetet tud mesélni. Így egyértelműen ez marad meg az emberekben. Akinek inkább unalmas és semmiképpen sem fájdalmas a beavatkozás, annak nincs miről mesélnie. Akikben félelem van, azoknál mindig bonyolultabb megoldásra lesz szükség, egészen egyszerűen azért, mert nem járnak rendszeres kontrollra, elodázzák a megoldást. Ez pedig magában hordozza azt is, hogy fájdalommal fog járni, hiszen minél akutabb a probléma, annál nagyobb az esély arra, hogy az anesztézia, a szibbasztás nem olyan hatékony. Szóval az időben való kezelés mindennél fontosabb!



Kép forrása: www.unsplash.com

FOGPÓTLÁSTÓL az IMPLANTÁTUMIG

Akármennyire is szeretnénk hosszú évekig megtartani fogainkat, és meg is teszünk mindent ennek érdekében, sajnos előfordul, hogy foghúzásra kerül a sor. Ilyenkor a hiány helyére valamilyen pótlást kell készíteni. Esztétikai és élettani szempontból egyaránt fontos, hogy ne maradjanak hézagok, hiszen azok az állkapocs és a csontszövet sorvadásához és a megmaradt fogak elmozdulásához is vezethetnek. Szerencsére ma már nagyon sok lehetőség közül választhatunk, ha fogpótlásra lenne szükségünk. Cikkünkben ezeket a lehetőségeket vázoljuk fel.

Szöveg: Dr. Boros József, dentoalveolaris sebész



Kép forrása: www.unsplash.com

Ezt tudjuk - FOGPÓTLÁSTÓL AZ IMPLANTÁTUMIG

INLAY, ONLAY

Amikor a fog nagyobb felülete sérült vagy szuvas, akkor a tömés helyett inlayt, vagy más néven betétet is választhatunk. A betétet minden esetben fogtechnikus készíti el a fogüregről vett lenyomat alapján, amelyet a fogorvos rögzít a foghoz. Kiterjedtebb, fogfelszín is érintő pótlások esetén pedig onlay készül. A nagy szilárdságú inlay és onlay előnye a fogtöméssel szemben, hogy sokkal jobban illeszkednek a fogfelszínhez, ezáltal hosszabb az élettartamuk is.

KORONA ÉS HÍD

Fogakat híddal és koronával is tudunk pótolni. Ha a hiányzó fogak mellett ép fogak vannak, akkor azok alkalmasak arra, hogy a koronát megtartsák. A hidak ma is népszerűek, elsősorban akkor ajánljuk, amikor valamilyen okból a páciensen implantáció nem hajtható végre.

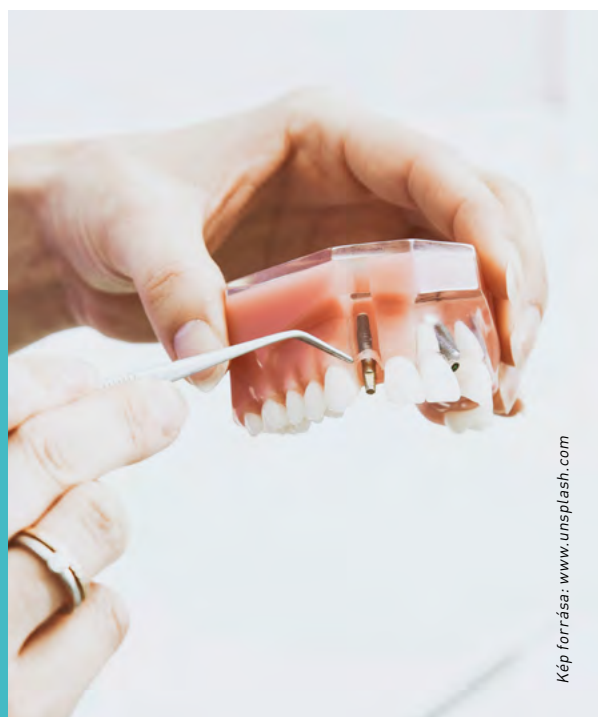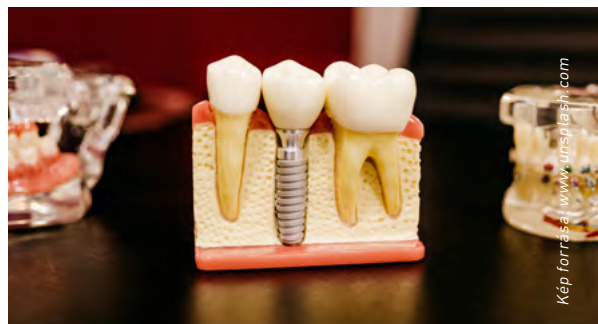IMPLANTÁTUMON RÖGZÜLŐ CSAVAROS PÓTLÁSOK

Végül nézzük meg a szóba kerülő lehetőségek közül az implantátumon rögzülő, csavaros pótlások elkészülésének a menetét! Amikor meghozzuk a nagy döntést, szeretnénk implantátumbeültetését, még csak a folyamat legelején járunk. A műtétet szinte minden esetben CBCT készítése előzi meg, ami a tervezéshez, a megfelelő implantátum kiválasztásához szükséges. Ezután következik a műtét, majd a varratszedés. Lényegében ezzel le is tudtuk a kellemetlenségeket.

MI JÖN A MŰTÉT UTÁN?

3-6 hónap után, amennyiben az implantátum az íny alatt gyógyult, úgy feltárássra kell visszajönni. Sok esetben azonban már egyszakaszos műtétet végzünk. Ilyenkor ellátjuk az implantátumot szájüreggel kapcsolatot tartó ínyformázóval. Egy hét elteltével a fogorvos vagy lenyomatot készít vagy intraorális szkennelést alkalmaz. A fogpótlás minden esetben CAD-CAM technológiával készül, ezt követően már csak csekély utómunkára van szükség.

És végre elérkezik az átadás időpontja, amikor a fogorvos rögzíti az implantátumhoz, és már csak egy kis időt kell adni magunknak, hogy megszokjuk, és úgy használjuk, mint korábban a saját fogunkat. Sokan gondolják, hogy ezután semmi teendő nincs a pótlással, de mint ahogy a meglévő fogainkról, ezekről is gondoskodnunk kell, hogy sokáig el tudják látni funkciójukat. Erről részletesebb cikket talál a 24. oldalon.




AZ IMPLANTÁTUMOK KARBANTARTÁSA

Szerző: dr. Boros József



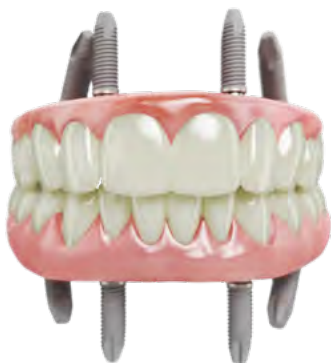Az implantációk karbantartása, tisztítása pontosan olyan fontos, mint az eredeti fogak ápolása. Az implantátumok karbantartását szakmailag úgy hívjuk, hogy implant maintenance, ami bár nem magyarul van, de talán kevésbe jut eszünkbe róla valamilyen építészeti, vagy akár gépészeti hasonlat. Ez a hasonlóság azonban nem is feltétlenül rossz, mert a szájüregi rehabilitáció is csak akkor lehet sikeres, ha időközönként karbantartást, felülvizsgálatot végzünk. Ezért van, hogy a rendelőkben erre (is) egy protokollt fejlesztettünk ki. Ennek segítségével megőrizhetjük azt a kívánt eredményt, amit mind orvosi szempontból, mind a páciens részéről megterhelő kezelésekkel elértünk. A karbantartás 5 fontos lépésből áll.



Ezt tudjuk - IMPLANTÁTUM

1. VÁLASSZUNK JÓL KEZELÉSI MÓDSZERT, TERVEZZÜNK JÓL!

Ha jól alkalmazzuk és jó helyen a beavatkozásunkat, elérhetjük, hogy a páciens számára optimális szájhigiénés viszonyokat teremtsünk egy implantációs fogpótlás során. Így elérhetjük, hogy az implantátum körüli plakk és lepedék, és ezáltal a bakteriális mikrofilm is minimalizálódjon. A páciensünk jól hozzáfér a fogpótlás minden részéhez, és tudja tisztítani azt.

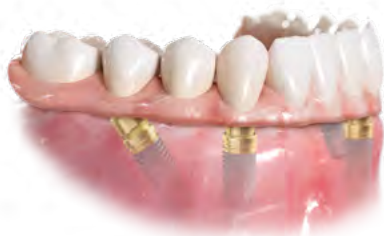
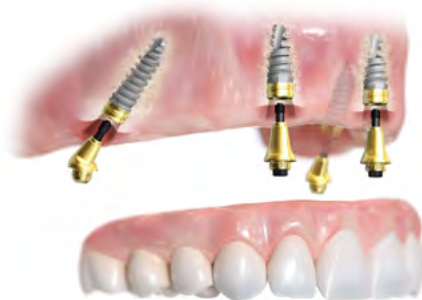
2. MOTIVÁLJUK ÉS INSTRUÁLJUK A PÁCIENSEINKET

Az erre szakosodott dentálhigiénikusaink elmagyarázzák, olykor eszközök segítségével demonstrálják a helyes tisztítási mechanizmust. Érthető, hogy egy bonyolult, az eredeti anatómiai viszonyoktól eltérő fogpótlás esetén igazi kihívást jelent a tisztántartás. Ebben segítenek a szakemberek, akik nemcsak megmutatják, hogy hogyan kell helyesen tisztítani a fogpótlást, hanem az erre a célra fejlesztett speciális fogápolási eszközöket is ismertetik.

3. VISSZARENDELÉSI PROTOKOLL ALKALMAZÁSA

A beavatkozást követően a szakmai ajánlások által javasolt időközökben az implantátumainkat folyamatosan ellenőrizzük. Az ellenőrzések in situ és röntgen felvétel segítségével történnek. Az így kapott eredményeket értékelve egy csekklista segítségével meghatározzuk a teendőket. Amennyiben szükséges, további megelőző vagy terápiás beavatkozást végezhetünk.



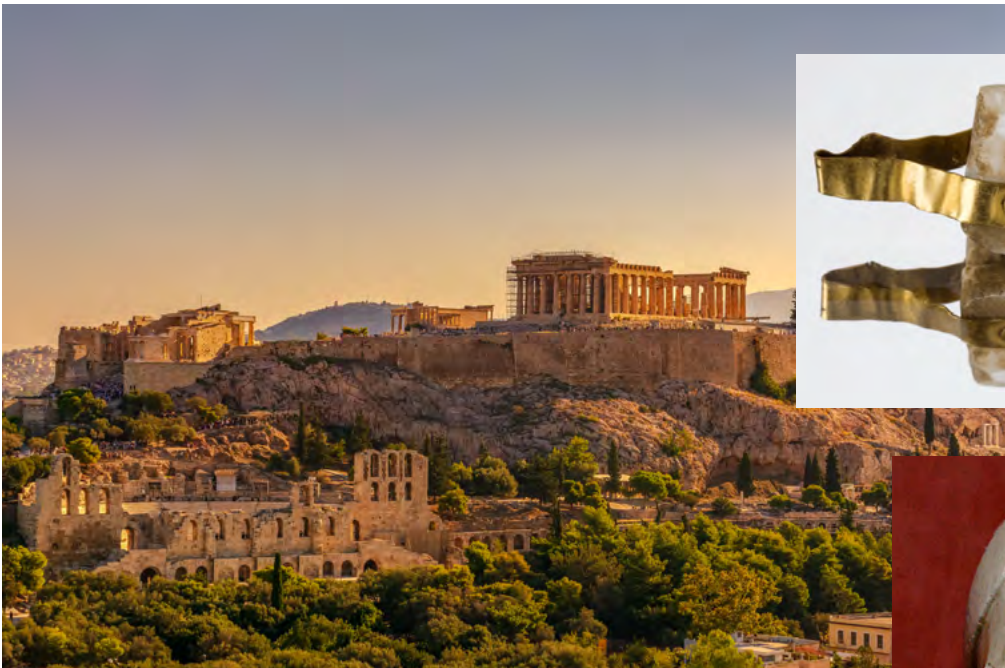
4. JÓ ESZKÖZÖK ÉS ANYAGOK VÁLASZTÁSA

Olyan implantációs rendszert választunk, amelynél tudjuk garantálni az implantátum körüli szövetek stabilitását. Ez múlik az implantátum felületi struktúrájától, és attól, hogy milyen implantátumot milyen célra használunk. Különböző implantátumok állnak rendelkezésre egy teljes állcsont rehabilitációjának céljára, vagy éppen egy esztétikai régióban végzett implantációra.

5. A KONTROLLÁLHATÓSÁG

Ez a rendelőkben azt jelent, hogy az implantációs fogpótlásaink majdnem 100%-a csavarozható, az orvos által bármikor, roncsolásmentesen eltávolítható. A fogpótlás egy kis csavar segítségével rögzül a csontba integrálódott implantátumhoz. A fogpótlást eltávolítva lehetőségünk nyílik az implantátum körüli szövetek közvetlen ellenőrzésére, adott esetben helyi kezelésére. Ez az egyik legfontosabb eleme a karbantartásnak, azaz a maintenance-nek.

Ha a karbantartás az általunk biztosított kontrollvizsgálatok és javasolt mechanizmusok mentén zajlik, akkor pácienseink hosszú távon élvezhetik a végeredményt. Arról azonban nem szabad megfeledkezni, hogy mindez csak akkor valósul meg, ha a páciens is elvégzi a dentálhigiénikusokkal átbeszélt tisztítási folyamatot.



Képek forrása: Wikipedia, Pinterest

FOGTUDOMÁNY AZ ÓKORI GÖRÖGÖKNÉL

Előző számunkban egy kis betekintést adtunk az ókori Egyiptom fogászatába, most nézzük meg, hogy mindez hogyan történt a görögöknél!

ROSSZ NEDVEK ÉS A FOGAK

Hippokratész, az orvostudomány atyja természetesen a száj-, illetve fogbetegségekkel is foglalkozott. Elmélete alapján – csakúgy, mint más megbetegedések esetében – a fogmegbetegedéseket a testben lévő rossz nedvek termelése okozza. Azt írta, hogy a betegség révén a fogakban kevesebb lesz a nedvesség, ami kiszáradást hoz létre az ínyben és a fogakban. Ennek következtében a fog elhal és törékennyé válik. Javaslatára szerint a rossz fogakat el kell távolítani, vagy izzó vassal kiégetni a benne lévő férgeket.

Ennek a módszernek két nehézsége is volt: az egyik, hogy a fájdalomcsillapítást valamilyen formában meg kellett oldani, a másik pedig, hogy szükség volt olyan eszközre, amellyel a fogak eltávolítását végezték.

GYÓGNÖVÉNYEK A FÁJDALOM KEZELÉSÉRE

A fájdalom kezelésére a gyógynövényeket hívták segítségül, az ópium, a mandragóra, sőt még a kokacserje is használatosak voltak ebben az időben. Ezek mellett továbbá borsot,

szegfűszeget és gyömbért is használtak a fájdalom csillapítására. A fennmaradt írásos emlékekből az is kiderül, hogy már ekkor tudták, hogy a leghatásosabb módszer a fogak tisztítása, hiszen ezzel megelőzhető a fájdalom. Fogápolásra a ma is népszerű mentát használták, ujjukat vagy egy gyapjúdarabot mártottak mentás folyadékba, amellyel áttisztították a fogsorukat.

FOGFOGÓ KIALAKULÁSA

A fogászati eszközök mindegyike a hétköznapi életben használatos szerszámokból alakultak ki. A görögök által használt fogfogó cseppet sem hasonlított a jelenlegi változatra. A fogó belső oldala egyenes és keskeny volt, egyáltalán nem volt alkalmas a fog megragadására, zárt fogsorból pedig szinte lehetetlen volt vele eltávolítani akár egyetlen fogat is. Így a foghúzás akkor volt csak igazán sikeres, ha a fog már kilazult. A megfelelő eszközök az évszázadok során, tapasztalati úton nyerték el mai formájukat.

Forrás: Dr. Forrai Judit – Fejezetek a fogorvoslás és eszközeinek történetéből

IMPRESSZUM



A KIADÁSÉRT A DENTRIP FOGÁSZATI KÖZPONT FELEL.

Felelős szerkesztő: Dr. Boros József

Főszerkesztő: Szokoli Bernadett

Tervezés és nyomdai előkészítés: Vida Veronika

Korrektúra: Marján Erzsébet

Nyomdai munkák: Fortunapress Nyomda

2022. DENTRIP FOGÁSZATI KÖZPONT. MINDEN JOG FENNTARTVA!
KERESKEDELMI FORGALOMBA NEM HOZHATÓ!

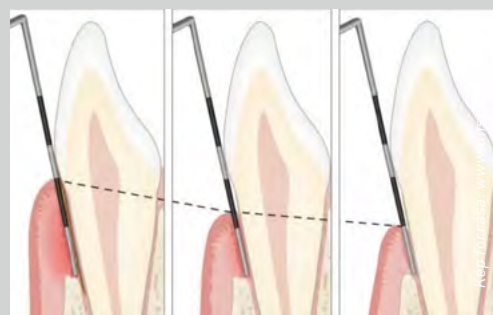
ELŐZETES

A Dentrip Magazin következő számából



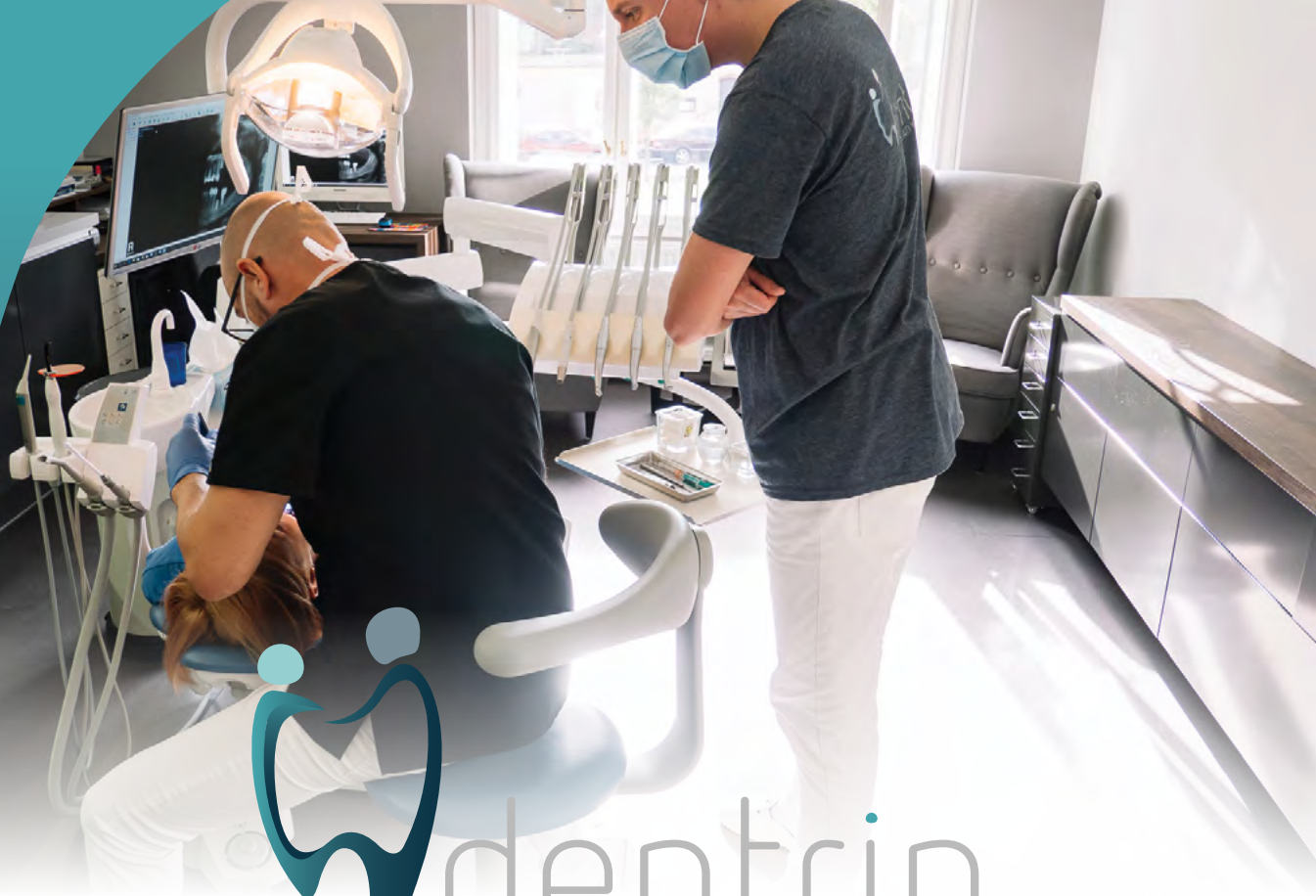**A FOGTECHNIKUS
SZEREPE**

TOVÁBBI CIKKEK
Teljes fogatlanság



**PARODONTOLÓGIA,
A FOGÁSZAT SZERVES RÉSZÉ**

Árképzés a fogászatban



 dentrip

Dentrip Fogászati Központ

Szakterület-specifikus orvosi csapat és teljes körű fogászati szolgáltatás egy helyen

NÉZZE MEG **SZOLGÁLTATÁSAINKAT!**



implantológia



parodontológia



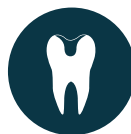fogsabályozás



szájsebészet



esztétikai fogászat



általános fogászat

2890 Tata, Kossuth tér 5.
+ 36 34 381 256 | + 36 30 226 8546

www.dentrip.hu